Instytut Matki i Dziecka

Sposoby rekonstrukcji u dzieci i młodzieży po rozległych resekcjach nowotworów narządu ruchu

Onkologiczna chirurgia rekonstrukcyjna to połączenie chirurgii onkologicznej z chirurgią rekonstrukcyjną.

W skład kompleksowego leczenia onkologicznego wchodzi chemioterapia (w tym wysokodawkowa) i/lub radioterapia oraz leczenie chirurgiczne.
Zabiegi rekonstrukcje stanowią integralna część leczenia chirurgicznego.

Zakres i sposób leczenia chirurgicznego jest ściśle zindywidualizowany, zależny od wielu zmiennych m.in. rodzaju nowotworu, wielkości guza, reakcji na zastosowane leczenie onkologiczne, wieku pacjenta.

Leczenie chirurgiczne pierwotnych złośliwych nowotworów kości obejmuje:

- Rekonstrukcje z użyciem implantów poresekcyjnych (endoprotez)
- Rekonstrukcje z użyciem przeszczepów (auto i allograftów)
- Resekcje guzów bez rekonstrukcji
- Zabiegi okaleczające w sytuacji braku możliwości radykalnego wycięcia zmiany
- Zabiegi paliatywne mające na celu poprawę jakości życia pacjenta poprzez eliminacje bólu, poprawę funkcji i/lub profilaktykę złamań

Priorytetami chirurgicznego leczenia pierwotnych nowotworów kości są:

- Radykalne usunięcie zmiany
  - Odtworzenie funkcji
  - Odtworzenie kształtu (efekt kosmetyczny)

Instytut Matki i Dziecka

Zalety i wady poszczególnych rodzajów rekonstrukcji

Rekonstrukcje z użyciem implantów poresekcyjnych (endoprotez):

- Zalety
  - Krótki okres rekonwalescencji
  - Możliwość szybkiego kontynuowania kompleksowego leczenia onkologicznego, zarówno CHT, jak i RT
  - Zachowanie funkcji kończyny
  - Możliwość korygowania długości kończyn u dzieci rosnących
- Wady
  - Brak możliwości wykonywania badań MR w przypadku endoprotez rosnących
  - Wyższe ryzyko powikłań w stosunku do implantów niezwiązanych/półzwiązanych

Zalety i wady poszczególnych rodzajów rekonstrukcji

Rekonstrukcje z użyciem przeszczepów:

- Zalety
  - W przypadku pomyślnego przebiegu brak konieczności rewizji
- Wady
  - Długi czas wbudowywania się przeszczepu
  - Brak możliwości przebudowy dużych allograftów
  - Brak możliwości użycia stabilizatorów zewnętrznych w czasie stosowania CHT
  - Dodatkowe okaleczenie pacjenta podczas pobierania autograftu
  - Często trudności w stosowaniu RT

Zalety i wady poszczególnych rodzajów rekonstrukcji

Resekcje guzów bez rekonstrukcji

- Zalety
  - Zazwyczaj bardzo dobry efekt funkcjonalny
  - Minimalne ryzyko powikłań infekcyjnych
  - Możliwość bezpiecznego kontynuowania leczenia onkologicznego (w aspekcie gojenia rany), zarówno CHT jak i RT
- Wady
  - Wykonywane przede wszystkim u pacjentów z guzami tkanek miękkich
  - Ze względu na brak możliwości uzyskania satysfakcjonującego marginesu chirurgicznego niezmiernie rzadko wykonywane u pacjentów z pierwotnymi nowotworami kości

Zalety i wady poszczególnych rodzajów rekonstrukcji

Zabiegi okaleczające

- Nie powinno się ich przeprowadzać bez wcześniejszego leczenia onkologicznego, zwłaszcza w przypadku mięsaków tkanek miękkich, chyba, że jest to tzw. zabieg „na ratunek życia”
- Leczenie indukcyjne często zmniejsza masę guza i umożliwia przeprowadzenie leczenia oszczędzającego

- Zalety
  - Duże prawdopodobieństwo uzyskania resekcji R0
  - W przypadku prawidłowego zaprotezowania w wielu sytuacjach bardzo dobry efekt funkcjonalny
- Wady
  - Bóle fantomowe
  - Często brak akceptacji ze strony chorego

Instytut Matki i Dziecka

Endoprotezoplastyka

- Podział konstrukcyjny wyróżnia protezy modularne oraz wydłużalne
- Protezy wydłużalne dodatkowo dzielimy na wydłużane inwazyjnie i bezinwazyjnie
- Podział anatomiczny uwzględnia rekonstruowany staw z odpowiadającym mu odcinkiem kości
- Obecnie podział anatomiczny został rozszerzony o rekonstrukcje pozastawowe
- Dodatkową grupę implantów stanowią protezy typu custom-made

Instytut Matki i Dziecka

„Modularność” implantów poresekcyjnych, oferowana przez wiodących producentów umożliwia dostosowanie danego implantu do konkretnej sytuacji klinicznej



Instytut Matki i Dziecka

Endoprotezoplastyka

- Powinna być przeprowadzona w zgodnym dla danego protokołu leczenia czasie (różnym dla różnych nowotworów)
- Pacjent w chwili zabiegu powinien mieć prawidłowe wartości hematologiczne i nie posiadać żadnych cech klinicznych stanu zapalnego
- Do uzyskania jak najlepszego efektu funkcjonalnego pacjent powinien mieć prowadzaną rehabilitację ruchową od samego początku leczenia (po biopsji, równolegle z CHT indukcyjną)
- Zabieg zawsze jest poprzedzony wcześniejszym planowaniem obejmującym analizę rozległości resekcji w oparciu o wyjściową masę guza

Endoprotezoplastyka

W planowaniu leczenia rekonstrukcyjnego konieczne jest uwzględnienie także:

- Sposobu wykonania biopsji
- Możliwości rehabilitacji pooperacyjnej
- Wieku pacjenta
- Czynników wpływających na przeżywalność implantu (np. przewidywana docelowa masa ciała)

Zawsze najważniejsze jest osiągnięcie resekcji R0.

W przypadku złej reakcji na leczenie indukcyjne lub podejrzenia progresji przeprowadzanie leczenia oszczędzającego zazwyczaj skutkuje progresją choroby zasadniczej. W takiej sytuacji zawsze należy rozważyć modyfikację leczenia onkologicznego.

Planowanie leczenia oszczędzającego u dzieci dodatkowo obejmuje:

- Badanie wieku kostnego
- Konsultację antropologiczną, która powinna zawierać ocenę szacunkowego wzrostu poszczególnych elementów układu szkieletowego
- Konsultację stomatologiczną
- U dziewczynek, w przypadku możliwości infekcji ze strony narządu rodnego, konieczna jest również konsultacja ginekologiczna

Instytut Matki i Dziecka

Planowanie leczenia oszczędzającego z rekonstrukcją dokonujemy na podstawie oceny wyjściowego bad. MR/TK





Instytut Matki i Dziecka

Odmienność endoprotezoplastyki poresekcyjnej u dzieci i młodzieży wynika:

- ze zmiennych w czasie stosunków anatomicznych z koniecznością zapewnienia harmonijnego zwiększania długości implantu w stosunku do pozostałych składowych narządu ruchu
- spodziewanego długiego okresu „użytkowania” implantu
- nierzadko braku współpracy pacjenta
- wysokiego prawdopodobieństwa powikłań odległych tj. obluzowań, uszkodzeń implantów i infekcji

Przykład endoprotezoplastyki poresekcyjnej z użyciem implantów modularnych

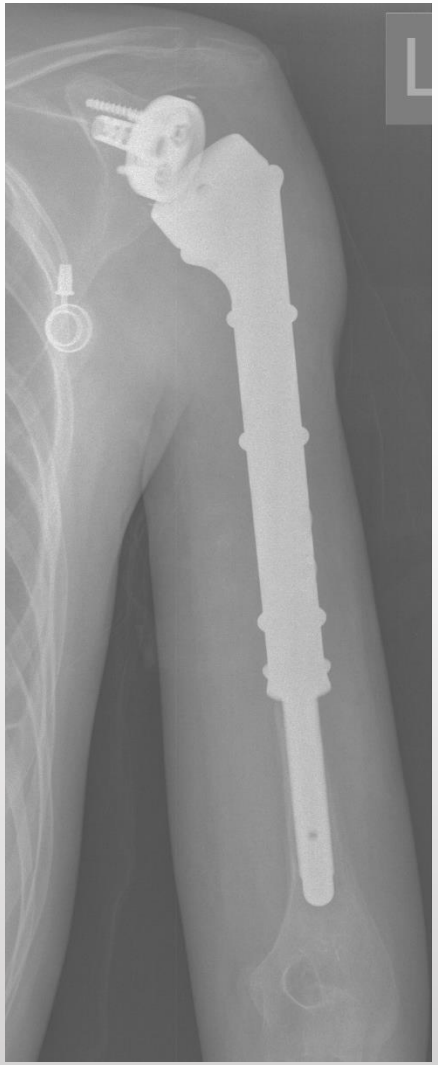

Instytut Matki i Dziecka

Przykład endoprotezoplastyki poresekcyjnej z użyciem implantów wydłużalnych (rosnących)

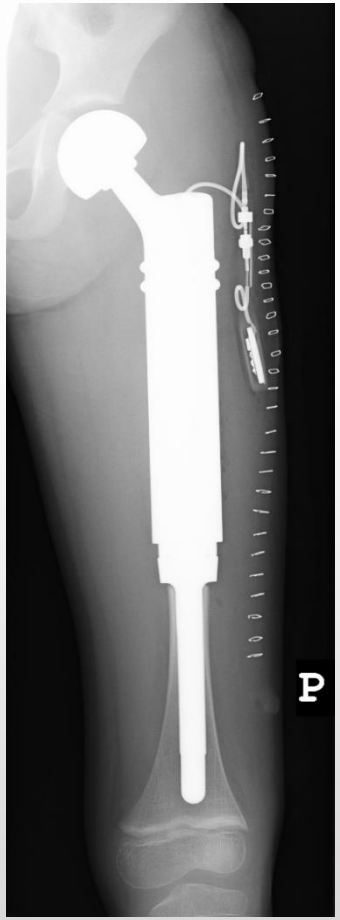

Obecnie w niektórych przypadkach możliwe jest wykonanie endoprotezoplastyki z dobrym efektem funkcjonalnym u bardzo małych pacjentów

Instytut Matki i Dziecka

Pamiętajmy, że u dzieci:

Rekonstrukcja implantem wydłużalnym wymaga regularnych kontroli celem zapewnienia zbilansowanego przyrostu długości protezy w stosunku do pozostałych składowych narządu ruchu.

Harmonijne „przyrastanie długości” rekonstruowanego odcinka jest łatwiejsze do uzyskania w przypadku protez nieinwazyjnych.

Każda z rekonstruowanych okolic posiada charakterystyczne objawy zaburzenia równowagi implant - tk. miękkie.

Endoprotezoplastyka

- Obecnie postęp technologiczny umożliwia rekonstrukcje większości elementów narządu ruchu

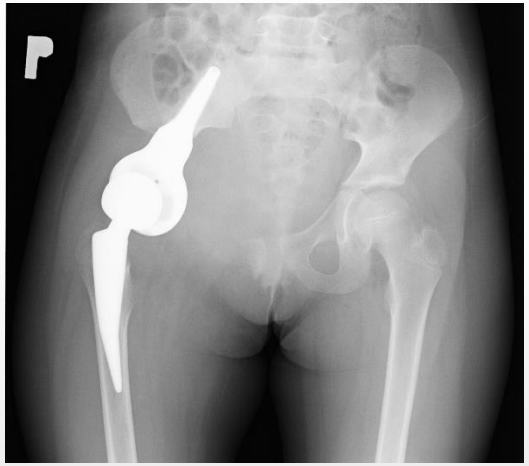

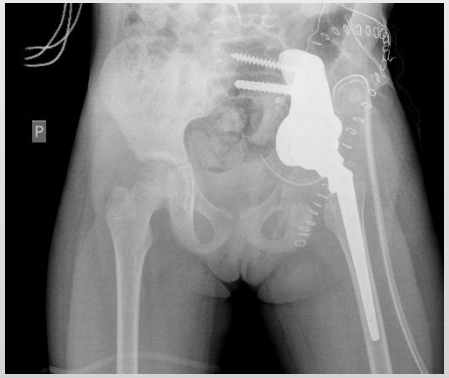

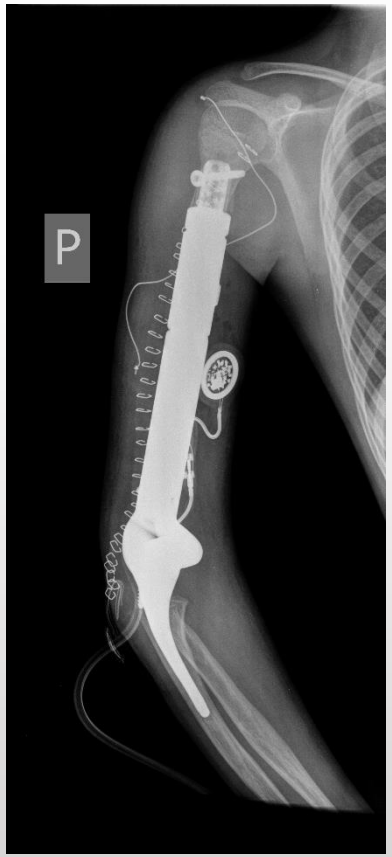

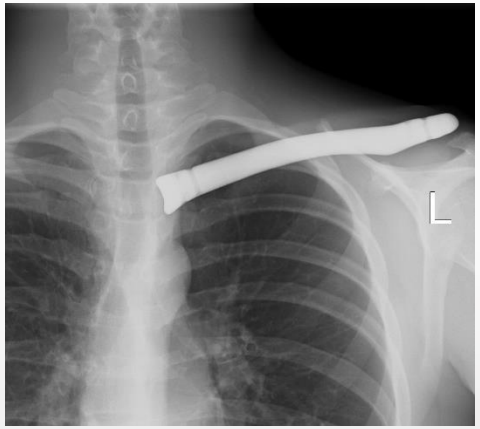

Instytut Matki i Dziecka

Przykłady nietypowych zabiegów rekonstrukcyjnych

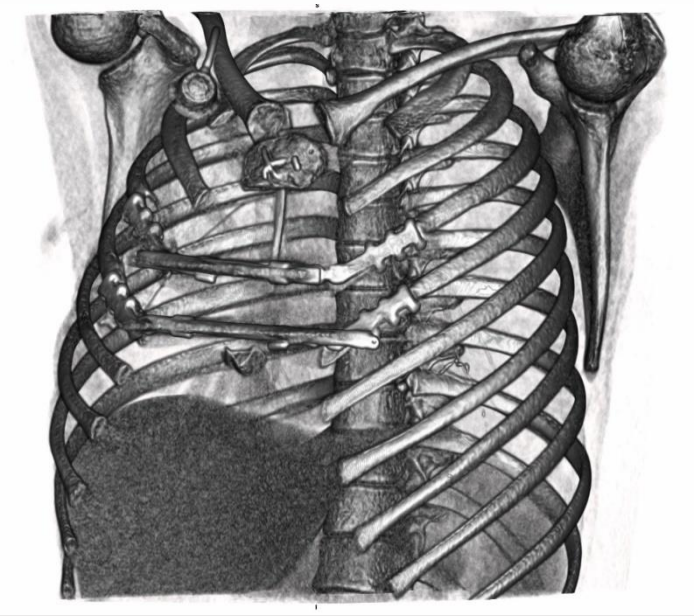

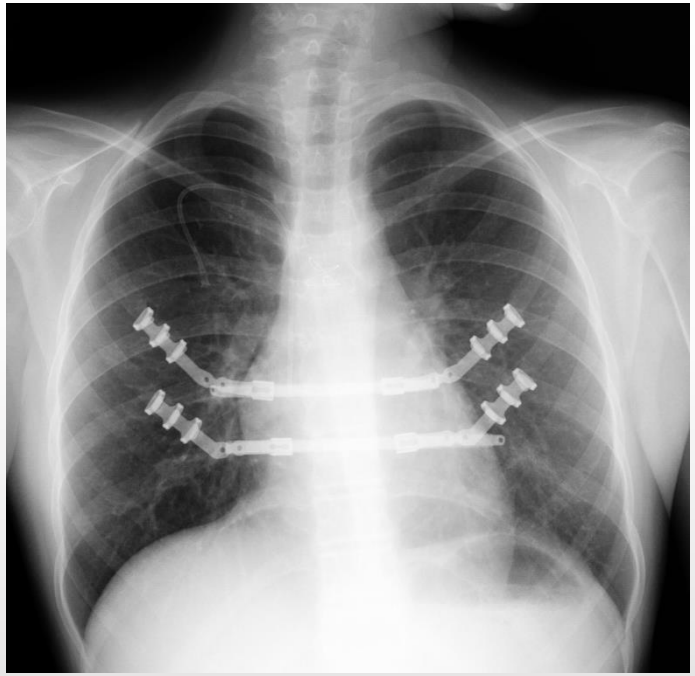

Nietypowy zabieg rekonstrukcyjny
w zakresie klatki piersiowej po resekcji
guza mostka i wcześniejszej radioterapii

Instytut
Matki i Dziecka

Przykłady nietypowych zabiegów rekonstrukcyjnych

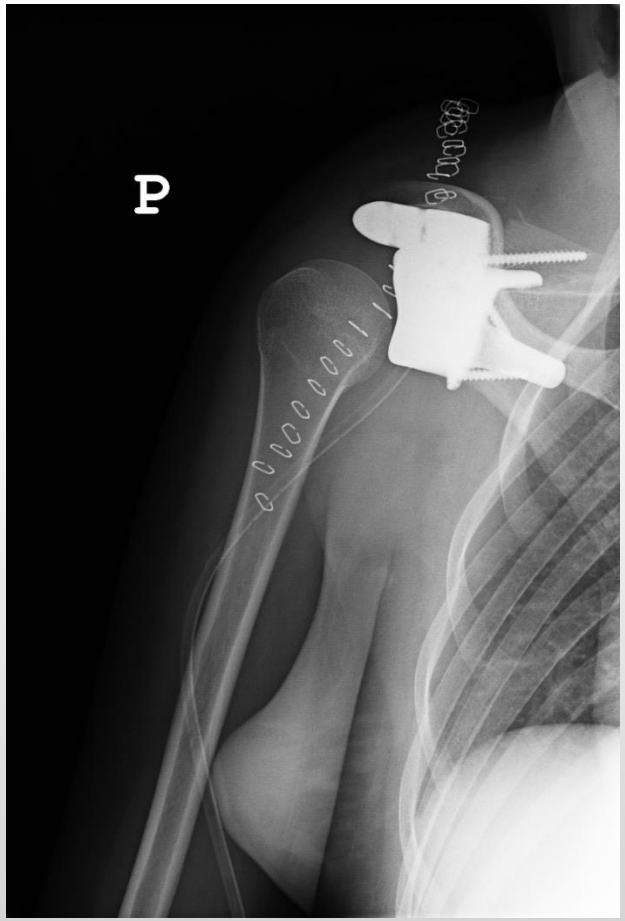

Instytut
Matki i Dziecka

W pewnych sytuacjach klinicznych optymalną formą leczenia rekonstrukcyjnego jest użycie przeszczepów kostnych

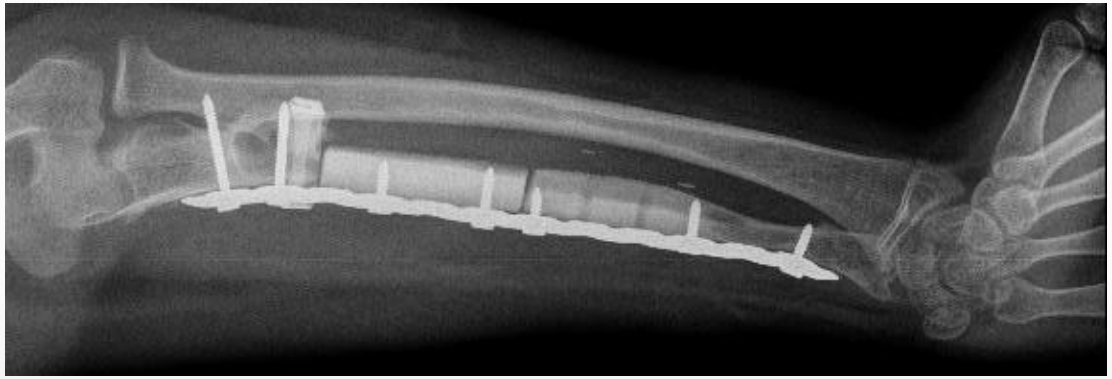

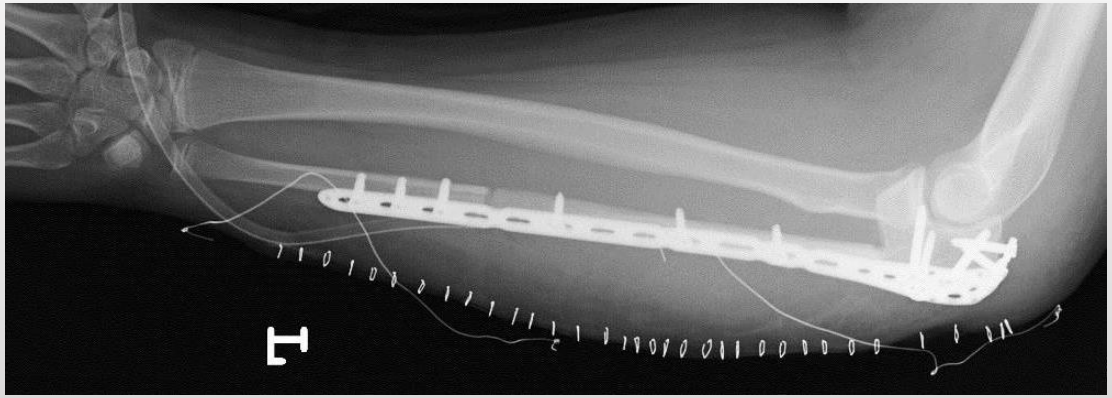

Przykłady rekonstrukcji z wykorzystaniem allograftu

Instytut Matki i Dziecka

Unaczyniony przeszczep kości strzałkowej

4,5 tygodnia po operacji

2 lata po operacji

Instytut
Matki i Dziecka

Powikłania leczenia rekonstrukcyjnego

Zabiegi rekonstrukcyjne, zwłaszcza z zastosowaniem endoprotez poresekcyjnych, obarczone są wysokim odsetkiem powikłań wczesnych i odległych. Niemniej jednak zastosowanie ścisłego reżimu prawidłowej opieki okołooperacyjnej i późniejszych kontroli pozwala uzyskać wyniki porównywalne do endoprotezoplastyk dedykowanych chorobie zwyrodnieniowej.

Instytut Matki i Dziecka

Powikłania leczenia rekonstrukcyjnego

- Wczesne:
  - Infekcje wczesne (pomimo licznych czynników ryzyka powikłania te nie powinny stanowić więcej niż 2%)
  - Przedłużone gojenie rany (wynikające z konieczności zastosowania chemioterapii i/lub radioterapii)

- Późne:
  - Obluzowania (wynikające z najwyższej predylekcji implantów zawiasowych do ww. powikłania)
  - Infekcje późne
  - Niezadowalający efekt funkcjonalny, czy estetyczny

Instytut Matki i Dziecka

- Na każdym etapie leczenia (bez względu na jego rodzaj), jak i po jego zakończeniu, niezbędna jest odpowiednia rehabilitacja

- W przypadku zabiegów rekonstrukcyjnych, a zwłaszcza endoprotezoplastyki, bez względu na odległość od zabiegu konieczne jest:
  - unikanie tzw. czynności ryzykownych, tj. piercingu i tatuaży
  - dbanie o higienę jamy ustnej i dobry stan zębów
  - leczenie „banalnych” infekcji bakteryjnych (np. zanokcica)
  - unikanie urazów
  - kontrola wagi ciała

- Więcej informacji na temat guzów pierwotnych narządu ruchu u dzieci i młodzieży można znaleźć w naszej poprzedniej prezentacji

Instytut Matki i Dziecka

Piśmiennictwo:

- Bus MP, et al. Is there still a role for osteoarticular allograft reconstruction in musculoskeletal tumour surgery? a long-term follow-up study of 38 patients and systematic review of the literature. Bone Joint J. 2017
- Bus MP, Szafranski A, et al. LUMiC® Endoprosthetic Reconstruction After Periacetabular Tumor Resection: Short-term Results. Clin Orthop Relat Res. 2017
- Raciborska A, Bilska K, Rychłowska-Pruszyńska M, Drabko K, Chaber R, Pogorzała M, Połczyńska K, Godziński J, Rodriguez-Galindo C, Woźniak W. Internal hemipelvectomy in the management of pelvic Ewing sarcoma - are outcomes better than with radiation therapy? PediatrSurg. 2014
- Lin P, et al. Pelvic reconstruction with different rod-screw systems following Enneking type I/I + IV resection: a clinical study. Oncotarget. 2017
- Decilveo AP, et al. Reconstruction Using Expandable Endoprostheses for Skeletally Immature Patients With Sarcoma. Orthopedics. 2017
- Errani C, et al. Microsurgical reconstruction with vascularized fibula and massive bone allograft for bone tumors. Eur J Orthop Surg Traumatol. 2018
- Pala E, et al. Survival of modern knee tumor megaprostheses: failures, functional results, and a comparative statistical analysis. Clin Orthop Relat Res. 2015
- Böhler C, et al. Surgical and Functional Outcome after Endoprosthetic Reconstruction in Patients with Osteosarcoma of the Humerus. Sci Rep. 2018
- Biazzo A, et al. Scapular reconstructions after resection for bone tumors: a single-institution experience and review of the literature. Acta Biomed. 2018
- Wilke BK, et al. Long-Term Functional Outcomes of Distal Femoral Replacements Compared to Geographic Resections for Parosteal Osteosarcomas of the Distal Femur. Iowa Orthop J. 2018

Instytut Matki i Dziecka

Autorzy

prof. nadzw. dr hab. n. med. A. Raciborska
lek. Bartosz Pachuta
dr n. med. A. Szafrański
dr n. med. M. Rychłowska – Pruszyńska
dr n. med. B. Sopyło
lek T. Koziński

lek K.Bilska
lek E.Rogowska
lek. I. Malesza
lek. T. Walenta
lek. J. Dusińska
lek. W. Jasica

Opracowanie
mgr K. Maleszewska

Instytut Matki i Dziecka

Instytut Matki i Dziecka

Kasprzaka 17a, Warszawa 01-211

Klinika Onkologii i Chirurgii Onkologicznej Dzieci i Młodzieży

REJESTRACJA: 22 32 77 050

e-mail: klinika.onkologii@imid.med.pl

tel: (+48 22) 32-77-205

tel/fax: (+48 22) 63-29-851

Poradnia: (+48 22) 33-77-415

Facebook: Klinika Onkologii i Chirurgii Onkologicznej Dzieci i Młodzieży

Instytut Matki i Dziecka